かわらばん

令和元年5月　　第239 号

編集・発行

大阪はびきの医療センター

大阪府羽曳野市はびきの３丁目７－１
TEL：072-957-2121　FAX：072-958-3291
E-mail：kokyucen@ra.opho.jp

ホームページ

カンボジアとの医療協力を病理医として経験して　医務局長　兼　病理診断科主任部長　河原邦光



今回は、私が本年2月に病理医として参加したカンボジアとの医療交流の経験についてお話します。カンボジアは、東南アジアのインドシナ半島南部にある国で、面積は日本の約1/2、 人口は日本の約1/10で、アンコールワットがあることで有名な国です。しかし、この国には過去50年間の間に大変な歴史がありました。1970年代にポル・ポト派の虐殺によって多くの人たちが亡くなり、医師を含む知識階級が激減しました。そして、内戦が終結して27年が経過した今も、医師や医療施設が不足しており、貧しい人にとっては現在も医療は身近ではありません。これに対し、日本は、医学分野では、20年以上にわたって、国際協力機構（JICA）の母子保健プロジェクトを通じて、周産期死亡や妊産婦死亡を改善するための様々な活動を行ってきました。日本産婦人科学会は、2015年より、JICAの支援で「カンボジア工場労働者のための子宮頸がんを入り口とした女性のヘルスケア向上プロジェクト」を立ち上げ、子宮癌検診の普及に務めてきました。しかし、子宮癌の検診や治療には、病理検査・細胞診検査が必須ですが、JICAと現地の産婦人科学会の調査では、いわゆる「カンボジア人が働く病院」で、カンボジア人病理医が勤務している病院は、5施設のみでした。そして、2017年には、国内の病理医数は総計9名という状況でした(ちなみに日本の病理専門医は約2000人です)。そんな中、病理専門医のための病理卒後研修コースが3年前より開講されました。国立大学であるUniversity of Health Sciences (UHS)がカンボジアの病理専門医を含めたすべての臨床科の専門医の養成を行っています。病理卒後研修コースの医師は、UHSにて講義を受講します。今回、私は、厚生労働省の医療技術等国際展開推進事業で派遣され、呼吸器病理の集中講義を行なってきました。呼吸器病理の講義を受けたことがないためなのか、日本ではみられないような医療への熱意をひしひしと感じました。私の今回の講義が、これからカンボジアの医療を担っていく彼らの糧となることを切に願っている次第です。

聞こえと補聴器について　　耳鼻咽喉科　奥野　未佳

最近、聞こえにくいことがあると感じられたことはないでしょうか。急に聞こえなくなるとご自身で気づくことが多いですが、徐々に聞こえなくなると人に言われるまで気づかなかったという方も多いようです。人間は年齢とともに聴力は低下していきます。年齢とともに難聴になることを加齢性難聴といい、加齢性難聴は、50歳頃から始まり、75歳以上の高齢者では、7割以上が難聴になるといわれていま

す。難聴の特徴は両耳で同じように徐々に進行していき、高い音が聞こえにくくなります。また音は聞こえるが、はっきり聞こえないため聞き取りが難しくなります。残念ながら現在のところ、悪くなった聴力を改善する治療法はありません。衰えた聴力を補う手段として補聴器が使われています。

“聞こえは悪いけど、自分としては困っていないから補聴器は必要ない”と思われていませんでしょうか。そうではありません。今では、聴覚が衰えると脳への刺激が減少し、認知症の進行や発症に影響すると考えられています。また、難聴になるとコミュニケーションを取る機会が減り、会話を回避しがちとなります。それを防ぐために補聴器をつかって会話をすることは、聞き取りの向上だけでなく認知症予防にもつながります。自分に合った補聴器を作るには、まず耳鼻咽喉科で他の耳の病気がないかどうか確認し、聴力検査をうけてください。そして国の指定した認定補聴器技能者がいる認定補聴器店で補聴器を購入し、その後も数か月のトレーニングを行うと、毎日の生活の質の向上が得られます。聞こえのこと、補聴器のことでお困りであれば一度耳鼻咽喉科へ受診してみてください。

レントゲンによる骨撮影　　放射線科　大西　亜希

前回は胸部と腹部レントゲンについてのお話でしたが、今回は骨のレントゲンについてご紹介します。皆さん、レントゲンと聞くとどのような写真を思い浮かべますか? 整形外科にかかられたことのある方なら一度は骨のレントゲンを撮影したことがあるのではないでしょうか。まずレントゲンとは、放射線が私たちの体にどの程度吸収されたかを画像にしています。今回の撮影の対象となる骨は私たちの体の中で最も放射線を吸収し、写真には白く写し出されます。つまり骨を観察するにはレントゲンは最適の検査と言えます。

レントゲンで骨を撮影することにより、骨折、脱臼、変形、発育状態など形の変化をとらえることができます。また、カルシウム成分の増減や骨梁の状態など解剖学的変化もわかります。一般に、レントゲンと呼ばれているものは一般撮影と言い平面的にしか撮影部位の状態をとらえることができません。そのため、様々な方向から撮影することにより、より詳しく骨や関節の状態を知ることができます。骨の撮影は胸やお腹の撮影に比べ呼吸により動いてしまうことはほとんどないので、息止めは不要です。しかし骨の正しい形態を表すために、患者さんには様々な体勢を取って頂きます。そのため患者さんの協力が不可欠な検査となっています。

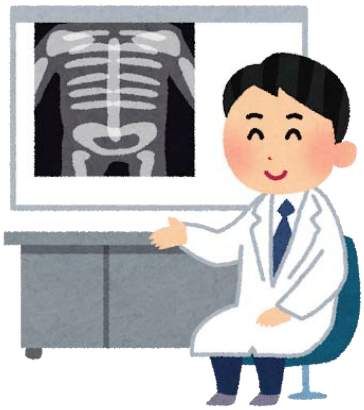

◆◆◆5月の教室案内◆◆◆

◆カンガルー教室	5月 8・15・22日	午後１時30分～	第１会議室
◆アトピーカレッジ	5月 17・24・31日	午前10時～11時	第１会議室
◆アトピー教室	5月 10・17・24・31日	午後2時～3時	第２会議室