

はびきのNEXT

第270号
2026年2月



新年あけましておめでとうございます。

昨年一年間、当センターに賜りました数々のご厚情とご支援に対し、職員一同、心より御礼申し上げます。本年もどうぞよろしくお願い申し上げます。

大阪はびきの医療センターは、新病院開院から3年目を迎えました。当センターでは、従来からの呼吸器・アレルギー・感染症領域の専門的医療に加え、さまざまな併存疾患にも対応し、より質の高い医療の提供に努めてまいりました。

新病院ではロボット手術を導入し、内視鏡手術支援ロボット（ダヴィンチXi）および人工関節手術支援ロボット（MAKO）を用いた手術件数も年々増加しております。

また、今後も増加が見込まれる救急搬送患者さんの積極的な受け入れにも対応しております。さらに、悪性腫瘍（がん）の治療にも力を入れており、入院患者数（2,148症例）、手術件数（492症例）ともに増加してまいりました。

現在、当センターで対応可能な悪性腫瘍は、肺がん、食道がん、胃がん、大腸がん、肝臓がん、膵臓がん、乳がん、泌尿器がん、婦人科がん、皮膚がんです。

一方で、医療を取り巻く環境は極めて厳しさを増しております。この状況を打開すべく、全職員が力を結集し、最新の医療水準に基づいた最適な医療サービスを安心して受けていただけるよう、尽力してまいります。

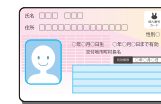これからも南河内地域における基幹病院として、「地域に信頼され、地域になくてはならない病院」を目指し、総合的な医療の拠点としての役割を果たしてまいります。今後ともご理解とご支援を賜りますよう、お願い申し上げます。

院長／山口誓司



01

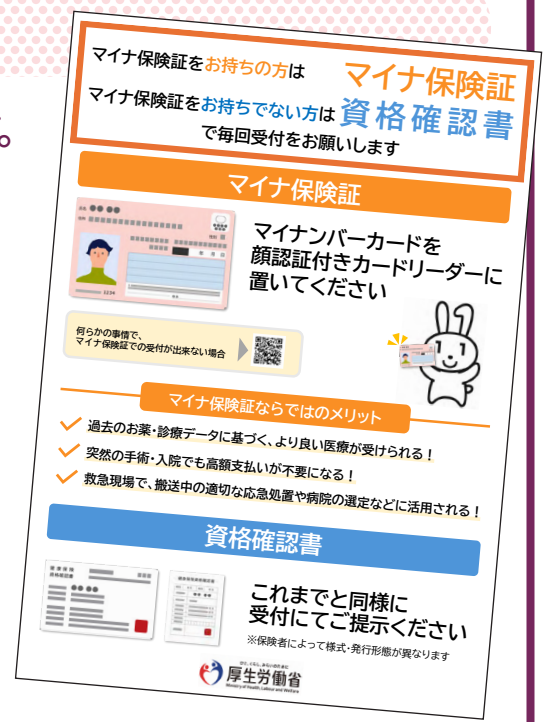
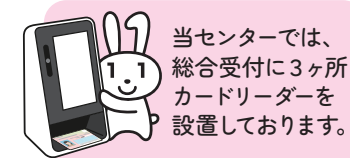はびきのトピックス



マイナ保険証をご利用いただけます。
～受付方法と資格確認書についてのご案内～

当センターでは、マイナ保険証（健康保険証として利用登録したマイナンバーカード）を受付でご利用いただけます。マイナ保険証は、これまでの保険証と同じように①医療機関や薬局での資格確認に使えるほか、初診窓口や相談支援センター窓口等に設置している②顔認証付きカードリーダーで本人確認が正確に行え、受付手続きがよりスムーズになります。さらに、同意に基づいて③過去の受診歴や処方情報などの医療データを共有できるため、より適切な診療や処方につながるメリットがあります。

なお、利用には事前の登録が必要であり、マイナンバーカードをまだお持ちでない方や利用登録をしていない方は、資格確認書での受診が可能です。



02

はびきのトピックス



大規模災害訓練を実施しました。

先日、大規模災害訓練を実施しました。これまでトリアージ研修や災害本部の立ち上げなど個別研修を重ね、これまでの研修の成果の確認と多職種が一体となって医療を提供できるように工夫することを目的に取り組みました。

作り込んだセリフではなく、患者役にはリアルに演技してもらい、与えられた役割で考えて動きました。職員一体となり実りある訓練となりました。模擬患者として四天王寺大学の教職員、学生の皆さまにご協力いただきました。ありがとうございました。



地方独立行政法人大阪府立病院機構
大阪はびきの医療センター

〒583-8588 大阪府羽曳野市はびきの3-7-1
☎072-957-2121（代表）

センター公式SNS




皮膚がんは、早期発見・早期治療で、完治の可能性が高い病気です。

初期段階では見過ごされがちです。

高齢化社会において皮膚がんが増加しています。初期段階では痛みや痒みがほとんどなく、単なる「シミ」「イボ」や「湿疹」と見分けがつかないことが多いため、見過ごされがちです。代表的な皮膚がんには以下のものがあり、色や形に特徴があります。

当センター皮膚科では、ダーモスコピー（特殊な拡大鏡）を用いた非侵襲的な検査から、病変の一部を採取する皮膚生検、さらに手術治療まで、皮膚がんの正確な診断と適切な治療を行っています。

「最近、急にほくろが大きくなった」「色にムラがある」「治りにくい傷（潰瘍）がある」といった症状は、皮膚がんのサインかもしれません。早期発見が、健康長寿の第一歩です。



皮膚がんの種類	代表的な色調	特徴
基底細胞癌	黒色・黒褐色	最も多い皮膚がん。ツヤのある黒い隆起が特徴。
有棘細胞癌	赤色・肉色	表面がかさかさしたり、赤く盛り上がったりする。ボーエン病・日光角化症は上皮内の有棘細胞癌で湿疹やイボのようにみえることが多い。
外陰部 パジェット病	ピンク色・白色	湿疹に似たピンク色の地図状の病変。外陰部や鼠径部に発生、まれに腋窩にできる。
悪性黒色腫	黒色・濃淡のある褐色	悪性度が高いが早期であれば完治も可能。日本人では足底、爪から発生することが多い。いわゆる「ほくろのがん」。形がいびつで、色が不均一なのが特徴。
血管肉腫	紫色・青色	まれな癌だが悪性度が非常に高い。高齢者の頭部に多い。打ち身のような紫色の斑点が広がる。

皮膚科の詳細はこちら



皮膚科主任部長

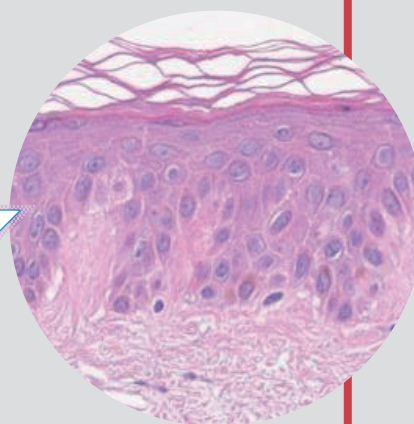
片岡葉子



病理ってなにしてる?!



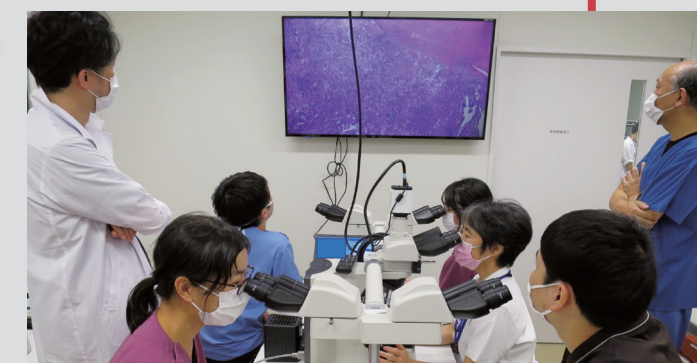
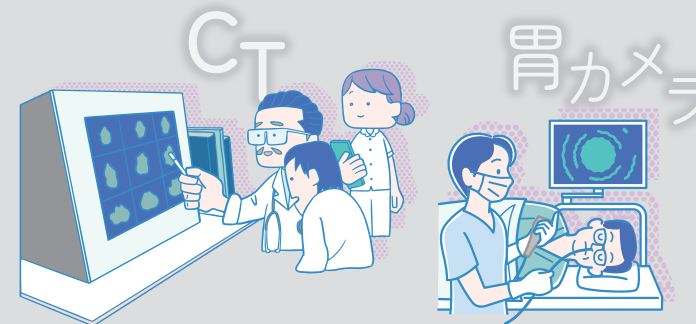
顕微鏡



実際の皮膚組織

組織から病気を診断

病院や診療所で担当の先生方から「病変の一部を採って調べてみましょう」あるいは「後日、病理の結果をお知らせしますので聞きに来て下さいね」などと言われたことはありませんか？
切り取られた組織から病気を診断しているのが病理（診断科）です。



病理診断科と産婦人科の合同検討会の様子

薬が効きやすいか効きにくいのかも調べられる！

CTで写る肺の影は癌？肺炎？、皮膚のできものは良性？悪性？などを顕微鏡を使って見分けます。胃カメラの生検ではピロリ菌も見つけます。最近では、薬が効きやすいか効きにくいなども調べられます。

私たちは患者の皆様を直接、診察することはありませんが「縁の下力持ち!」として日々の診療を支え、つながっています。

別名 Doctor of doctors [医者のなかの医者]。

臨床の先生方と信頼しあうことで最適な医療が成り立っています。たくさんの先生方と合同の検討会を開いています。

もし、病理の結果が気になったらお気軽に担当の先生にお声をかけて下さいね。あなたの前に現れるかもしれません・・・



縁の下力持ち!

病理診断科の詳細はこちら



病理診断科主任部長

上田佳世

